



**S. TROGRIC**

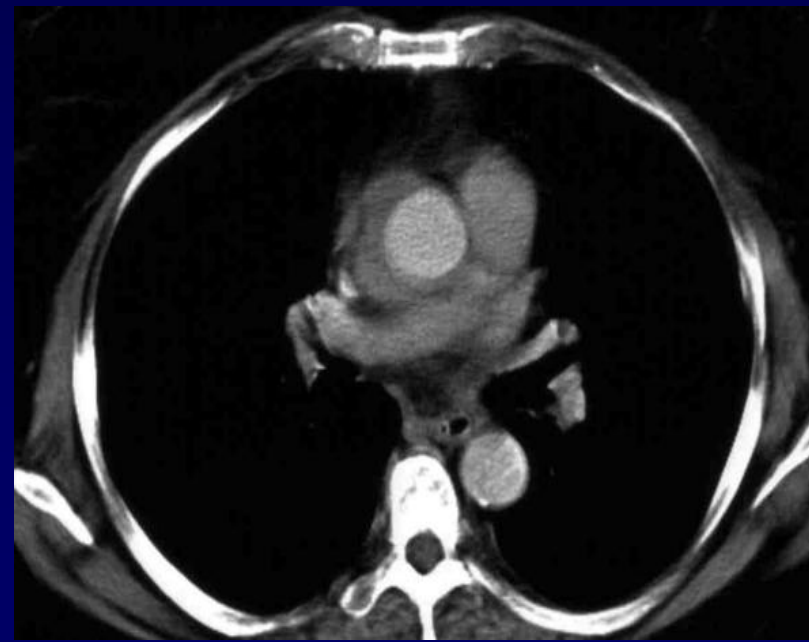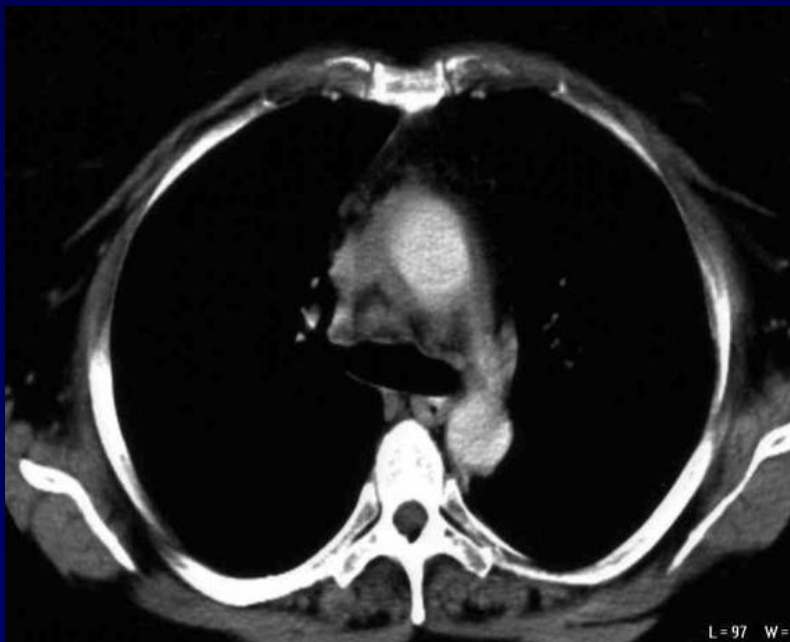
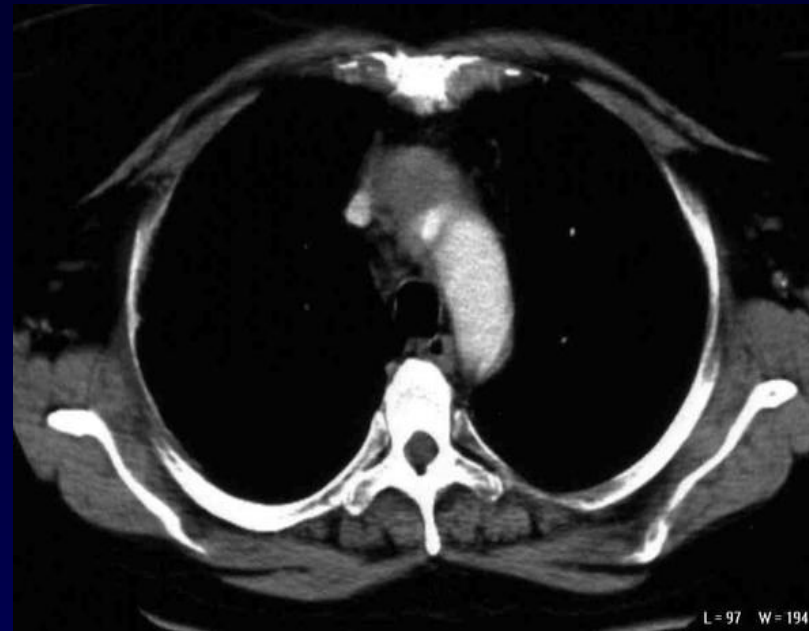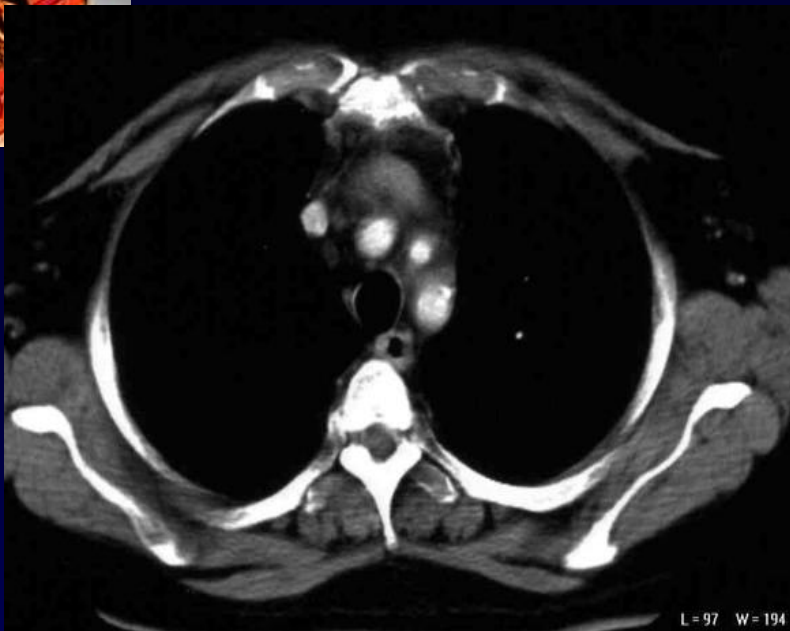**Femme de 59 ans**

**Asthénie fébrile**

**Douleurs thoraciques**

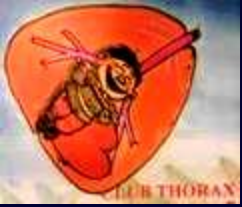**HTA**

**Radiographie thoracique sans particularité**





**Diagnostic ?**



**Aspect d'hématome pariétal de l'aorte ascendante**

**Chirurgie: fibrose péri-aortique**

**À noter l'existence d'une petite veine cave supérieure et d'une augmentation de calibre de la veine azygos**